

REABSORÇÃO RADICULAR RELACIONADA ÀS TÉCNICAS E APARELHOS ORTODÔNTICOS

Bruna Rozzetti Silva*; Carlos Sanches Vargas Jr**; Karina Eiras Dela Coleta Pizzol***.

**Cirurgiã Dentista. Especialista em Ortodontia pela Associação Paulista de Cirurgiões Dentistas – APCD Regional de São Carlos, S.P., Brasil.*

***Cirurgião Dentista. Especialista em Ortodontia. Mestre em Ciências Odontológicas, área de Concentração Ortodontia, Universidade de Araraquara-UNIARA.*

****Cirurgiã Dentista. Mestre em Ortodontia. Especialista em Ortodontia. Docente do Programa de Pós-Graduação em Ciências Odontológicas, área de concentração em Ortodontia.*

****Autor para correspondência e-mail: nkpizzol@ig.com.br*

PALAVRAS-CHAVE

Reabsorção da raiz
Aparelhos Ortodônticos
Técnicas de Movimento Dental

KEYWORDS

Root Resorption
Orthodontic Appliances
Tooth Movement Techniques

RESUMO

O presente trabalho realizou uma revisão da literatura utilizando as bases de dados PubMed, MEDLINE, SciELO, LILACs e Google Acadêmico com objetivo de avaliar as reabsorções radiculares relacionadas às técnicas e aos aparelhos ortodônticos, a fim de orientar o cirurgião dentista quanto às complicações inerentes do tratamento ortodôntico. Com relação aos aparelhos, não houve diferença entre os aparelhos ortodônticos convencionais, auto ligados e termoplásticos. A técnica Bioeficiente foi a que apresentou a menor reabsorção radicular em comparação as técnicas Edwise e Straight-Wire. Os incisivos superiores e inferiores são os mais acometidos pelas reabsorções devido a sua anatomia.

ABSTRACT

ROOT RESORPTIONS RELATED TO ORTHODONTIC TECHNIQUES AND APPLIANCES

The present work carried out a literature review using the databases PubMed, MEDLINE, SciELO, LILACs and Google Academic, with the objective of evaluating the root resorptions related to orthodontic techniques and devices, in order to guide the dental surgeon about the inherent complications of orthodontic treatment. Regarding the devices, there was no difference between conventional orthopedic appliances, self-ligating and thermoplastics. The Bioefficient technique was the one that presented the lowest root resorption in comparison to the Edwise and Straight-Wire techniques. The upper and lower incisors are the most affected by resorptions due to their anatomy.

Recebido em: 05/01/2019

Aprovação final em: 12/03/2019

DOI: 10.25061/2527-2675/ReBraM/2019.v22i2.612

INTRODUÇÃO

A reabsorção radicular consiste na perda de estrutura dentária na região radicular, constituindo uma lesão interna ou externa que promove o encurtamento da raiz dentária e apresenta uma origem multifatorial envolvendo variáveis fisiológicas, anatômicas e genéticas (TOPKARA; KARAMAN; KAU, 2012). Pode ser considerada fisiológica, quando ocorre a esfoliação de dentes decíduos, quanto patológica, sendo resultado de injúria traumática ou irritação do ligamento periodontal e ou do tecido pulpar de dentes permanentes (CONSOLARO, 2005). O tratamento ortodôntico pode ter como consequência indesejável as reabsorções radiculares em menor ou maior grau. Ocorre quando a força ortodôntica é superior à capacidade reparativa do cemento e a dentina é exposta, permitindo a atuação de odontoclastos na degradação dos tecidos radiculares (JUNG; CHO, 2011). Muitos autores relatam que os dentes mais susceptíveis às reabsorções radiculares são os incisivos superiores (MAKEDONAS; LUND; HANSEN, 2013) devido às raízes unirradiculares exercerem maior pressão sobre a porção apical (SELOW et al, 2002). Os estudos mostram que as raízes em forma triangular (FURQUIM, 2002) e raízes pontiagudas (NANEKRUNGSAN et al., 2012) são mais presentes nos casos de reabsorções radiculares. Com relação aos aparelhos ortodônticos, os aparelhos convencionais apresentam o mesmo grau de reabsorção radicular dos aparelhos termoplásticos e dos aparelhos auto ligados, não havendo diferença entre eles (BARBAGALLO et al., 2008; KRIEGER et al., 2013; JACOBS et al., 2014). Pesquisas mostram que existem diferenças entre as técnicas Edwise e Straight-wire (MAVRAGANI et al., 2000). Em contrapartida, alguns autores afirmam que estas diferenças não são observadas em relação às reabsorções radiculares (JASON et al., 2000). Os casos de reabsorções radiculares parecem estar mais associados às intrusões dentárias (COSTOPOULOS; NANDA, 1996; CHIQUETO et al., 2008). O diagnóstico e prevenção durante o tratamento ortodôntico é essencial. É importante que o ortodontista esteja atento e avalie quais pacientes possam vir a apresentar reabsorções radiculares, já que se estima que 6 a 10% dos pacientes já possuam reabsorções radiculares previamente ao tratamento ortodôntico (CONSOLARO, 2007). As radiografias periapicais são as de escolha para a prevenção das reabsorções. No entanto, existe uma limitação no diagnóstico já que as reabsorções nas paredes vestibulares e palatinas não possam ser observadas por este método (CONSOLARO; FREITAS, 2007; CASTRO et al., 2011). Com o advento das tecnologias e da popularização das tomografias computadorizadas, o diagnóstico pode ser mais bem realizado e em alguns casos a conduta e o planejamento podem ser alterados e melhor conduzidos.

Assim, este artigo teve como objetivo realizar uma revisão da literatura com objetivo de avaliar as reabsorções radiculares relacionadas ao tratamento ortodôntico a fim de orientar o cirurgião dentista quanto às complicações inerentes do tratamento ortodôntico.

MATERIAL E MÉTODOS

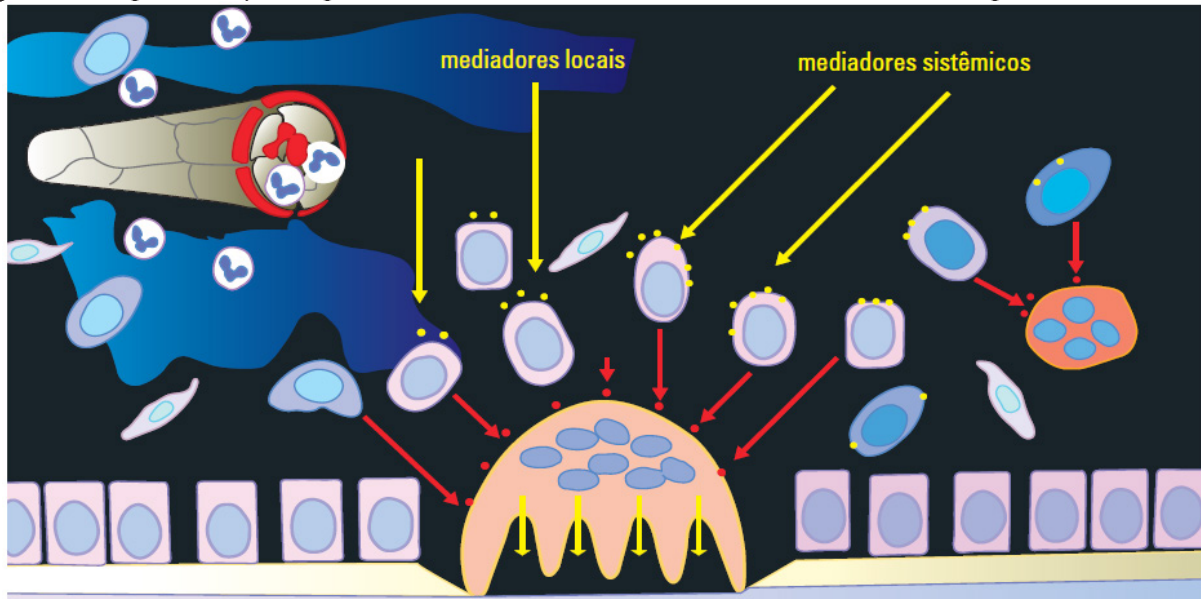
Para a obtenção dos artigos científicos e textos descritos nesta revisão da literatura, foram utilizadas as bases de dados PubMed, MEDLINE, SciELO, LILACs e Google Acadêmico, além de livros de Ortodontia que abordassem o tema. Foram empregadas as palavras-chaves consultadas nos Descritores em Ciências da Saúde (DECS): Reabsorção da raiz, Aparelhos Ortodônticos, Técnicas de Movimento Dental e os termos equivalentes em inglês, Root Resorption, Orthodontic Appliances, Tooth Movement Techniques sendo selecionados artigos publicados nos últimos 17 anos (2000-2017), além de artigos clássicos da literatura e dissertações/teses. Foram excluídos da seleção artigos de relatos de casos clínicos. Ao todo, foram selecionados 31 artigos, livros e teses que atendiam aos critérios descritos, sendo 08 nacionais e 23 internacionais.

REVISÃO DA LITERATURA

MECANISMO DE AÇÃO E CLASSIFICAÇÃO DAS REABSORÇÕES RADICULARES

A reabsorção radicular tem sido associada à lesão ou destruição parcial da camada de revestimento pré-cemento. Com a lesão desta camada de revestimento por um agente físico ou local, os osteoclastos obtêm acesso aos tecidos mineralizados do dente e iniciam o processo de reabsorção radicular (BREZNIAK; WASSERTEIN, 1993). Segundo CONSOLARO (2005), as reabsorções radiculares representam o processo de destruição do tecido dental a partir de células ósseas sobre sua superfície quando sua estrutura de proteção é removida (Figura 1).

Figura 1 - Representação esquemática da unidade osteorremodeladora sobre a superfície óssea desnuda.



Fonte: CONSOLADO, 2005.

Segundo NE et al., 1999; as reabsorções radiculares podem ser divididas de acordo com seu local de origem (interna ou externa), sua natureza (inflamatória ou substituição) e seu padrão de evolução clínica (transitória ou progressiva). As reabsorções radiculares externas e internas podem iniciar-se nas paredes internas do canal ou a partir da superfície externa da raiz (NEVILLE et al., 2004) e podendo ainda ocorrer a sobreposição de ambas, sendo chamadas de reabsorção radicular interna-externa (NE et al., 1999). A reabsorção radicular inflamatória é aquela mantida pela inflamação subsequente ao trauma ou agente lesivo, progredindo enquanto o estímulo inflamatório persistir. Já a reabsorção radicular por substituição ocorre a partir da eliminação dos restos epiteliais de Malassez presentes no ligamento periodontal e quando ocorre um traumatismo dentário, estes restos epiteliais são eliminados, permitindo que ocorra a anquilose, em que o tecido dentário é reabsorvido e substituído por osso (CONSOLARO, 2011). Na reabsorção radicular transitória o agente lesivo não mantém uma resposta inflamatória e a superfície radicular é revestida por nova camada de cementoblastos, sendo reparado. Já a reabsorção radicular progressiva refere-se aos tipos que são mantidos pela inflamação e podem levar a perda dentária (CONSOLARO, 2005; NEVILLE et al., 2004). Os autores LEVANDER e MALMGREN (1988) estabeleceram uma classificação que envolve quatro níveis de reabsorção durante o tratamento ortodôntico: 1) Reabsorção mínima (contorno apical irregular), 2) Reabsorção moderada (< 2 mm), 3) Reabsorção severa (2 mm < 1/3 da raiz), 4) Reabsorção extrema (> 1/3 da raiz), representado nas Figuras 2 e 3.

Figura 2 - Classificação dos níveis de reabsorção radicular durante o tratamento ortodôntico 1) Reabsorção mínima, 2) Reabsorção moderada.

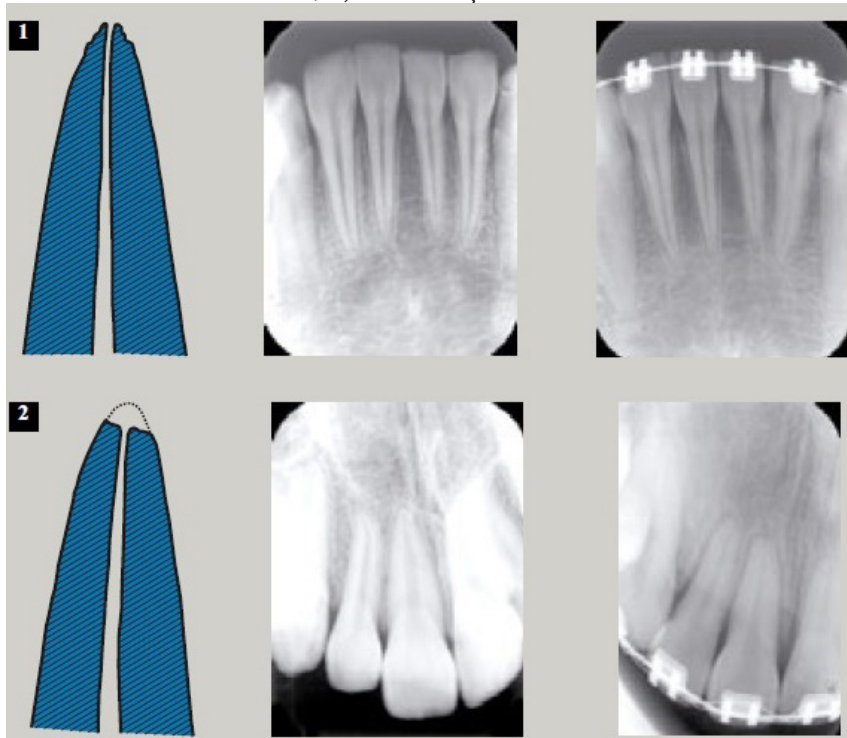
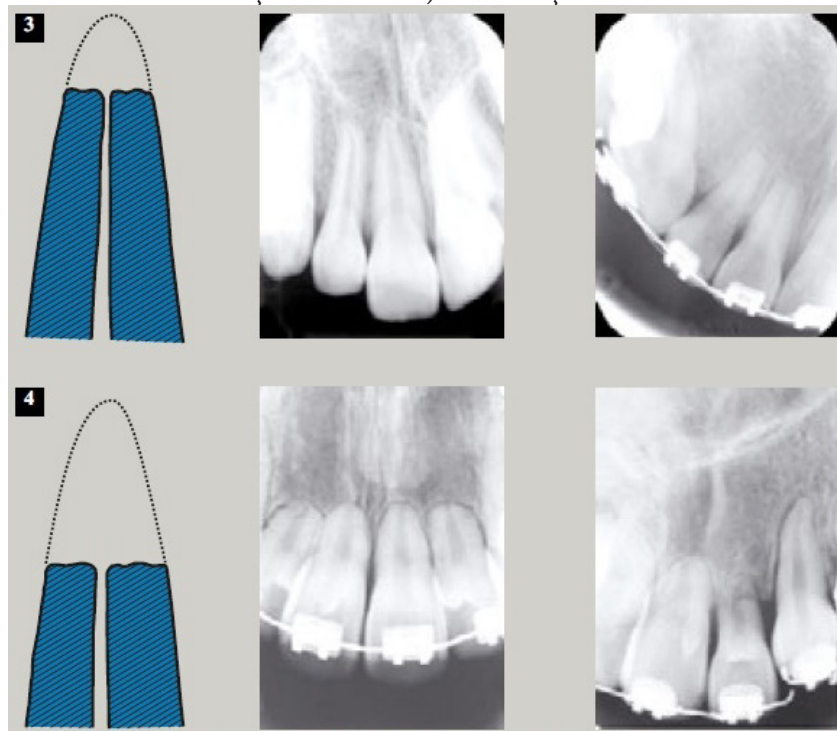


Figura 3 - Classificação dos níveis de reabsorção radicular durante o tratamento ortodôntico 3) Reabsorção severa e 4) Reabsorção extrema.

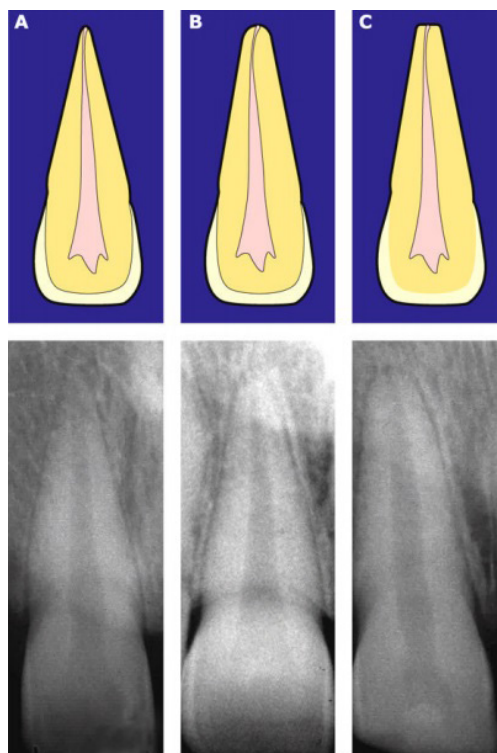


Fonte: CONSOLADO, 2005.

ETIOLOGIA DAS REABSORÇÕES RADICULARES

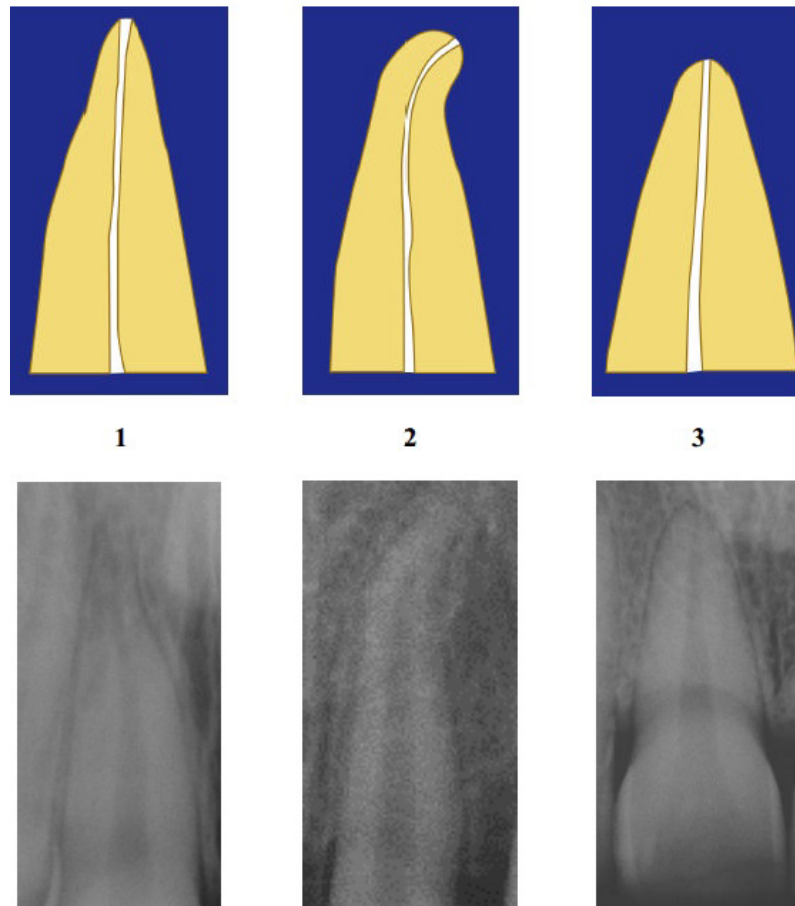
CONSOLARO (2011) afirma que devemos evitar afirmar que as reabsorções radiculares são multifatoriais, mas que tem causas múltiplas ou muitas causas, já que várias causas independem umas das outras. A reabsorção dentária inflamatória acontece a partir da remoção da camada de cementoblastos da superfície da raiz radicular, que ocorrem quando há: lesões periapicais crônicas: liberação de produtos bacterianos tóxicos; forças ortodônticas que fechem a luz dos vasos sanguíneos faltando nutrição; dentes não irrompidos, como caninos superiores ou 3º molares que devido a forças eruptivas rompem vasos sanguíneos de dentes vizinhos; traumatismos dentários; e trauma oclusal por longo período levando a morte dos cementoblastos. FURQUIM (2002) avaliou o perfil endocrinológico de pacientes ortodônticos com e sem reabsorções dentárias e correlacionou com a morfologia radicular e a crista óssea alveolar. Os resultados mostraram que as reabsorções dentárias durante o tratamento ortodôntico não são resultantes de fatores sistêmicos, inclusive de endocrinopatias. O autor conclui que as reabsorções dentárias são fortemente influenciadas pela morfologia da raiz dentária e da crista óssea alveolar, sendo que as raízes com morfologia triangulares e crista alveolar retangular foram as mais frequentes nos casos de reabsorções dentárias. Para CONSOLARO (2005), as raízes em forma de pipeta, triangulares e dilaceradas apresentam maior concentração de forças neste local, implicando em maior susceptibilidade as reabsorções dentarias, ocasionando o arredondamento radicular (Figura 4 e 5). Em raízes curtas, há um aumento das forças aplicadas no ápice já que ocorre um movimento de alavanca formada pela coroa dentária devido a maior proporção entre coroa e raiz dentária. Desta forma, a morfologia da raiz dentária é uma forma de prever a susceptibilidade das reabsorções radiculares.

Figura 4 - Formas geométricas anatômicas das raízes dos incisivos (a partir de CONSOLARO 2005): A) Triangular, B) Romboidal, C) Retangular.



Fonte: CONSOLADO, 2005.

Figura 5 - Variáveis morfológicas do terço apical dentário (a partir de CONSOLARO 2005): 1) Em forma de pipeta, 2) Com dilaceração apical, 3) Raiz Curta.



Fonte: CONSOLADO, 2005.

A anatomia dos dentes anteriores faz com que estes sejam mais susceptíveis as reabsorções radiculares por possuírem raízes unirradiculares e cônicas. Durante a movimentação ortodôntica transmitem diretamente ao ápice a força aplicada sobre a coroa dentaria além de serem os dentes mais movimentados durante o tratamento ortodôntico, principalmente em casos de extrações (SELOW et al., 2002). MORSE (1971) afirmou que nos casos de Classe II divisão 1, em que os incisivos apresentam-se protruídos, lábios hipotônicos e interposição de língua, há uma maior probabilidade de apresentar reabsorção nos incisivos superiores. BILINSK; FANGUEIRO et al, 2006; afirmaram que existe uma menor incidência de reabsorções em indivíduos Classe I comparados aos indivíduos Classe II.

APARELHOS ORTODÔNTICOS

Atualmente, o tratamento ortodôntico requer uma duração média de 2-3 anos, o longo tratamento apresenta maiores riscos de numerosos efeitos colaterais para os pacientes, dentre os quais a reabsorção radicular externa, ao qual, tem sido freqüentemente relatada (YI et al., 2016). A reabsorção radicular é uma perda permanente da estrutura dentária a partir do ápice da raiz (WELTMAN et al., 2010). Os resultados clínicos em pacientes ortodônticos são altamente variáveis e dependem da predisposição genética, da variabilidade biológica individual e dos fatores mecânicos (CONSOLARO; BIANCO, 2017).

Vários autores demonstraram que a reabsorção radicular ocorre mesmo sem tratamento ortodôntico (CONSOLARO; BIANCO, 2017; WELTMAN et al., 2010; GAY et al, 2017), mas os pacientes que foram submetidos a tratamento ortodôntico são mais propensos a apresentar acometimento severo das raízes apicais. Existem vários estudos que comprovam que as reabsorções radiculares ocorrem durante o tratamento ortodôntico com aparelhos fixos convencionais. A partir do fato de que as forças mecânicas são um fator importante na ocorrência de reabsorções, estudos mostram que o tipo de aparelho e a técnica usada pode ter relação com o grau de reabsorção radicular. Além disso, outros fatores estão relacionados com o início e o progressão desta lesão, tais como: a duração do tratamento, o grau de força aplicada, reabsorções idiopáticas antes do tratamento e o tipo de movimentação (torque, intrusão ou movimento de corpo), segundo JUNG; CHO (2011). Sendo assim, a magnitude da força ortodôntica é considerada um fator mais importante na etiologia da reabsorção radicular externa e acredita-se que forças muito fortes irão causar danos maiores aos tecidos afetados, levando à reabsorção radicular (AGARWAL et al., 2016). Alguns estudos consideram a duração da força como um fator mais crítico do que a magnitude da força, especialmente em relação aos longos períodos de tratamento (MARTINS et al., 2012). Segundo BREZNIAK; WASSERSTEIN (1993) em um estudo concluíram que os aparelhos fixos causam mais reabsorção radicular do que o aparelho removível devido a maior quantidade de stress na raiz dentaria. Na busca por aparelhos ortodônticos com maior eficiência e menores efeitos adversos fez com que novos tipos de bráquetes surgissem no mercado. Os aparelhos auto ligados são descritos a partir de 1930 e consistem em bráquetes com um mecanismo de abertura e fechamento de uma aleta que dispensa o uso de elásticos. A sua maior vantagem é a diminuição no tempo de tratamento a partir da redução do atrito entre fios e bráquete. Existem poucos estudos na literatura que comparam as reabsorções radiculares com os diferentes tipos de bráquetes. Novos tratamentos como o uso de aparelhos termoplásticos conhecidos como alinhadores estão sendo muito divulgados no mercado odontológico. BARBAGALLO et al. (2008), compararam o tratamento ortodôntico realizado usando aparelhos termoplásticos sequenciais removíveis com forças ortodônticas convencionais leves e pesadas. Com uso de microtomografia, as reabsorções radiculares foram avaliadas e os autores concluíram que estes aparelhos termoplásticos causam reabsorção radicular semelhante aos aparelhos ortodônticos fixos convencionais.

MEDIDAS PREVENTIVAS

As reabsorções dentárias têm uma prevalência de 6 a 10% em pacientes que nunca fizeram tratamento ortodôntico, sendo assim, o ortodontista deve ter muita cautela no diagnóstico e planejamento ortodôntico. Apesar disso, o ortodontista não parece disposto a uma conduta que permita a identificação dos indivíduos predispostos antes do tratamento ou em tempo hábil e a adaptação das condutas clínicas uma vez que identificado o problema em pacientes que tenham sido acometidos pela reabsorção (CONSOLARO, 2007). O planejamento ortodôntico, deve-se incluir uma minuciosa análise de radiografias periapicais. Ao iniciar o tratamento de um paciente que já fez ou está fazendo uso de aparelhos ortodônticos é essencial que o cirurgião dentista peça novos exames radiográficos antes de iniciar o tratamento a fim de avaliar se existe reabsorção radicular. É preciso uma anamnese detalhada do paciente para identificar possíveis riscos ou pré-disposição a reabsorções. Conscientizar o paciente sobre os riscos antes do tratamento, e se a reabsorção radicular ocorrer o paciente deve ser informado sobre a situação (TOPKARA; KARAMAN; KAU, 2012). Radiografias após 6-12 meses podem ajudar a detectar precocemente reabsorções radiculares e, se detectada, deve-se fazer uma pausa de dois a três meses no tratamento com arco passivo para ajudar a prevenir a progressão das reabsorções. Recomenda-se o uso de forças leves e o maior intervalo de tempo entre as ativações. Ademais, o plano de tratamento deve ser revisado. Após a remoção

do aparelho, um arco de contenção fixa passivo deve ser colado cuidadosamente. Os pacientes devem ser instruídos quanto a sua higiene oral, já que as periodontites podem progredir mais rapidamente em dentes com reabsorção radiculares (TOPKARA; KARAMAN; KAU, 2012). As radiografias panorâmicas não são indicadas para o diagnóstico de reabsorções dentárias e quando detectadas nestas radiografias, tratam-se de casos avançados de reabsorção com grande perda de estrutura já que reabsorções pequenas e médias não são detectáveis nestas radiografias. A existência de reabsorções prévias ao tratamento ortodôntico pode aumentar com as reações teciduais induzidas pelo movimento dentário com uso de aparelhos ortodônticos (CONSOLARO, 2007). A Tomografia computadorizada representa um avanço tecnológico na obtenção de imagens dentárias e maxilofaciais. Estas imagens podem identificar lesões camufladas pela limitação bidimensional de exames convencionais como as radiografias periapicais e panorâmicas e, são capazes de redirecionar o plano de tratamento ortodôntico. A tomografia deve ser usada como ferramenta complementar quando houver dúvidas após os exames clínico e radiográfico. CONSOLARO; FREITAS (2007) afirmaram que as imagens radiográficas das reabsorções radiculares demoram de 3 a 6 meses para serem detectáveis, sendo que o melhor período de avaliação dos efeitos do tratamento ortodôntico seria entre o 6º e 9º mês de tratamento. Se as reabsorções forem severas e extensas, este período pode ser longo. Desta forma os autores sugerem que a tomografia computadorizada deve ser indicada em períodos mais curtos, como por exemplo, após o 3º. mês de tratamento quando os pacientes apresentarem raízes predominantemente triangulares, cristas ósseas predominantemente retangulares, raízes curtas com menos de 1,6x a altura da coroa, houver traumatismo prévio em uma determinada região e nos casos de retratamento ortodôntico. A prática clínica é repleta de responsabilidades civis, éticas e técnicas. Independentemente destas responsabilidades, não podemos atribuir as causas das reabsorções dentárias ao organismo, atribuindo-lhes susceptibilidades e fatores herdados para explicar os casos em que ocorreram devido à incidência de forças aplicadas. As reabsorções dentárias na prática clínica são aceitáveis como consequência do tratamento ortodôntico, desde que sejam controladas e previsíveis (CONSOLARO; BIANCO, 2017).

DISCUSSÃO

A reabsorção radicular ocorre a partir da eliminação por trauma, forças ortodônticas ou lesões, da camada de cementoblastos que recobrem a raiz radicular. Apesar de ser uma consequência associada ao tratamento ortodôntico e estudada por diversos autores, não compromete a longevidade dos elementos dentários envolvidos (BREZNIAK; WASSERSTEIN 1993). As reabsorções podem ser classificadas de acordo com seu local de origem, sua natureza e seu padrão de evolução clínica (NE et al, 1999). Associada ao tratamento ortodôntico pode ainda ser classificada pela quantidade em milímetros da diminuição das raízes dentais (LEVANDER; MALMGREN, 1988). Alguns autores mostram que não há relação entre o tipo de má oclusão e a susceptibilidade de reabsorção dentária (NANEKRUNGSAN et al., 2012). Em contrapartida, outros autores afirmam que os casos de Classe II divisão 1 há uma maior probabilidade de ocorrer reabsorções radiculares (MORSE, 1971), e em casos de Classe I, existe uma menor incidência de reabsorções em comparação aos indivíduos Classe II (LINGE; LINGE, 1983). A reabsorção radicular está mais associada à morfologia radicular e a crista óssea alveolar do que com fatores sistêmicos. Segundo CONSOLARO (2005), a anatomia deste grupo de dentes e a maior movimentação ortodôntica, principalmente em casos de extração dentária, explicam porque estes dentes são os mais acometidos pelas reabsorções radiculares. Em relação aos tratamentos com a necessidade de extrações de pré molares, alguns estudos mostram que este é um fator significativo em relação às reabsorções radiculares (JUNG; CHO 2011; NANEKRUNGSAN et al., 2012). A intrusão é um fator significativo para a reabsorção

radicular, tanto com uso de um aparelho de intrusão de Burstone (COSTOPOULOS; NANDA, 1996) quanto no uso de curvas reversa e curva acentuada de Spee (CHIQUETO et al., 2008). As reabsorções radiculares podem ser detectadas precocemente durante o tratamento ortodôntico após 6 meses de tratamento. Se detectadas deve-se fazer uma pausa de dois a três meses no tratamento e continuar com uso de forças leves e um maior intervalo de tempo entre as ativações (TOPKARA; KARAMAN; KAU, 2012). O método de escolha para o diagnóstico das reabsorções radiculares são as radiografias periapicais já que possuem o melhor custo-benefício. As radiografias de norma lateral e panorâmicas apresentam confiabilidade inferior para este diagnóstico. As tomografias computadorizadas apresentam resultados mais fidedignos, mas atualmente possuem um custo elevado e alta radiação, sendo indicadas mais para casos de retratamento ortodôntico em adultos. Nas pesquisas clínicas, o método de avaliação mais utilizado das reabsorções radiculares é o exame visual e avaliação qualitativa descrita por LINGE e LINGE (1983). Este método é razoavelmente preciso, já que existem algumas variáveis susceptíveis ao observador como, a localização da junção e a variação na radiografia na angulação, projetando a junção amelocementária em alturas diferentes. Relacionar as diferentes técnicas ortodônticas e aparelhos ortodônticos às reabsorções radiculares é uma tarefa difícil já que, nos trabalhos avaliados, existe uma falta de padronização além da ausência de alguns dados como o tipo de má oclusão inicial, padrão de diagnóstico e planejamento, calibração dos avaliadores e grau de experiência dos ortodontistas. Seria interessante que houvesse uma padronização, principalmente com relação aos tipos de radiografias avaliadas para que as comparações e conclusões possam ser mais fidedignas.

CONSIDERAÇÕES FINAIS

A reabsorção radicular ocorre por trauma, movimentação ortodôntica excessiva e lesões radiculares fazendo com que ocorra a remoção da camada de cimento que recobre a raiz radicular; os dentes incisivos superiores e inferiores são os mais susceptíveis devido a sua anatomia radicular; tem maior incidência em raízes em forma de pipeta, triangular, dilaceradas e raízes curtas e com traumas anteriores; as mecânicas de retração no caso de extrações de pré molares e intrusão são as que estão mais associadas às reabsorções radiculares; e não existe diferença em relação às reabsorções e os tipos de aparelhos ortodônticos convencionais fixos, termoplásticos e auto ligáveis.

REFERÊNCIAS

AGARWAL, S.S.; CHOPRA, S.S.; KUMAR, P.; JAYAN, B.; NEHRA, K.; SHARMA, M. A radiographic study of external apical root resorption in patients treated with single-phase fixed orthodontic therapy. **Medical Journal Armed Forces India**, v.72, Suppl 1, p.S8-S16, 2016.

BARBAGALLO, L.J.; JONES, A.S.; PETOCZ, P.; DARENDELILER, M.A. Physical properties of root cementum: Part 10. Comparison of the effect of invisible removable thermoplastic appliance with light and heavy orthodontic forces on premolar cementum. A microcomputed-tomography study. **Am J Orthod Dentofacial Ortho**, v.133, n.2, p.218-227, 2008.

BILINSKI, J.M.; FANGUEIRO, M.G. Reabsorção radicular externa oriunda do tratamento ortodôntico. **Revista Dens**, v.14, n.2, nov/abr 2006.

BREZNIAK, N.; WASSERSTEIN, A. Root resorption after orthodontic treatment: part 1 - Literature

review. **Am J Orthod Dentofacial Orthop**. v.103, n.1, p.62-63, jan. 1993.

CASTRO, I.O.; ESTRELA, C.; VALLADARES-NETO, J. A influência de imagens tridimensionais no plano de tratamento ortodôntico. **Dental Press J Orthod**, v.16, n.1, p.75-80, jan-feb. 2011.

CHIQUETO, K.; MARTINS, D.R.; JANSON, G. Effects of accentuated and reversed curve of Spee on apical root resorption. **Am J Orthod Dentofacial Orthop**, v.133, n.2, p.261-268, feb. 2008.

CONSOLARO, A.; BIANCO, D.A. Tooth resorptions are not hereditary. **Dental Press Journal of Orthodontics**, v.22, n.4, p.22-27, 2017.

CONSOLARO, A. The concept of root resorptions. Root resorptions are not multifactorial, complex, controversial or polemical! **Dental Press J Orthod Ortop Facial**, v.16, n.4, p.19-24, july-aug. 2011.

CONSOLARO, A. Radiografias periapicais prévias ao tratamento ortodôntico. **Dental Press Ortop Facial**, v.12, n.4, p.14-16, 2007.

CONSOLARO, A.; FREITAS, P.Z. Tomografia volumétrica (Odontológica) versus helicoidal (médica) no planejamento ortodôntico e no diagnóstico das reabsorções dentárias. **Rev Clin Ortodon Dental Press**, v.6, n.4, ago/set. 2007.

CONSOLARO, A. **Reabsorções dentárias nas especialidades clínicas**. 2. ed. Maringá: Dental Press; 2005.

COSTOPOULOS, G.; NANDA, R. An evaluation of root resorption incident to orthodontic intrusion. *Am Jour of Orthodontics and dentofacial orthopedics*. **Am J Orthod Dentofacial Orthop**, v.109, n.5, p.543-548, may. 1996.

FURQUIM, L.Z. Perfil endocrinológico de pacientes ortodônticos com e sem reabsorções dentárias. Tese (Doutorado) Faculdade de Odontologia Bauru, USP, 2002.

GAY, G.; RAVERA, S.; CASTROFLORIO, T.; GARINO, F.; ROSSINI, G.; PARRINI, S.; et al. Root resorption during orthodontic treatment with Invisalign®: a radiometric study. **Prog Orthod**, v.18, n.1, p.12, Dec. 2017.

JACOBS, C.; GEBHARDT, P.F.; JACOBS, V.; HECHTER, M.; MEILA, D.; WEHRBEIN, H. Root resorption, treatment time and extraction rate during orthodontic treatment with self-ligating and conventional brackets. **Head & Face Medicine**, v.10, n.2, p.1-7, 2014.

JANSON, G.R.; DE LUCA CANTO, G.; MARTINS, D.R.; HENRIQUES, J.F.; DE FREITAS, M.R. A radiographic comparison of apical root resorption after orthodontic treatment with 3 different fixed appliance techniques. **Am J Orthod Dentofacial Orthop**, v.118, n.3, p.262-273, sep. 2000.

JUNG, Y.H.; CHO, B.H. External root resorption after orthodontic treatment: a study of contributing factors. **Imaging Science in Dentistry**, v.41, p.17-22, 2011.

KRIEGER, E.; DRECHSLER, T.; SCHMIDTMANN, I.; JACOBS, C.; HAAG, S.; WEHRBEIN, H. Apical root resorption during orthodontic treatment with aligners? A retrospective radiometric study. **Head & Face Medicine**, v.9, p.21, 2013.

LEVANDER, E.; MALGREN, O. Evaluation of the risk of root resorption during orthodontic treatment : a study of upper incisors. **Eur J Orthodont**, v.10, n.1, p.30-38, 1988.

LINGE, B.O.; LINGE, L. Apical root resorption in upper anterior teeth. **Eur J Orthod**. v.5, n.3, p.173-183, aug 1983.

MAKEDONAS, D.; LUND, H.; HANSEN, K. Root resorption diagnosed with cone beam computed tomography after 6 months and at the end of orthodontic treatment with fixed appliances. **Angle Orthod**, v.83, n.3, p.389-393, may. 2013.

MARTINS, D.R.; TIBOLA, D.; JANSON, G.; MARIA, F.R.T. Effects of intrusion combined with anterior retraction on apical root resorption. **Eur J Orthod**, v.34, n.2, p.170-175, 2012.

MAVRAGANI, M.; VERGARI, A.; SELLISETH, N.J.; BOE, O.E.; WISTH, P.L. Radiographic comparison of apical root resorption after orthodontic treatment with a standard Edwise and Straight-wire Edwise technique. **Eur J Orthod**, v.22, n.6, p.665-674, dec. 2000.

MORSE P.H. Resorption of upper incisors following orthodontic treatment. **Dent Practit**. v.22, p.21-35, 1971.

NANEKRUNGSAN, K.; PATANAPORN, V.; JANHOM, A.; KORWANICH, N. External apical root resorption in maxillary incisors in orthodontic patients: associated factors and radiographic evaluation. **Imag Scien In Dent**, v.42, p.147-154, 2012.

NE, R.F.; WHITERSPOON, D.R.; GUTMANN, J.L. Tooth resorption. **Quintess Int**, v.30, n.1, p.9-25, jan. 1999.

NEVILLE, B.W.; et al. **Patologia Oral e Maxilofacial**. 2.ed. Rio de Janeiro: Guanabara Koogan 2004. 705p.

SELOW, M.L.C.; VIEIRA, I.; BALLUTA, A.; YOSHIZUMI, A.O; LIECHOCKI, D.G.L.; TANAKA, G.Y. Reabsorção radicular externa oriunda do tratamento ortodôntico. **Revista Dens**, v.14, n. 2, p.1-5, nov/abr. 2006.

TOPKARA, A.; KARAMAN, A.I.; KAU, C.H. Apical root resorption caused by orthodontic forces: a brief review and long-term observation. **Eur J Dent**, v.6, n.4, p.445-453, oct. 2012.

WELTMAN, B.; VIG, K.; FIELDS, H.; SHANKER, S.; KAIZAR, E. Root resorption associated with orthodontic tooth movement: a systematic review. **Am J Orthod Dentofacial Orthop**, v.137, p.462-476, 2010.

SILVA et al.

YI, J.; LI, M.; LI, Y.; LI, X.; ZHAO, Z. Root resorption during orthodontic treatment with self-ligating or conventional brackets: a systematic review and meta-analysis. **BMC Oral Health**, v.16, n.1, p.125, 2016.